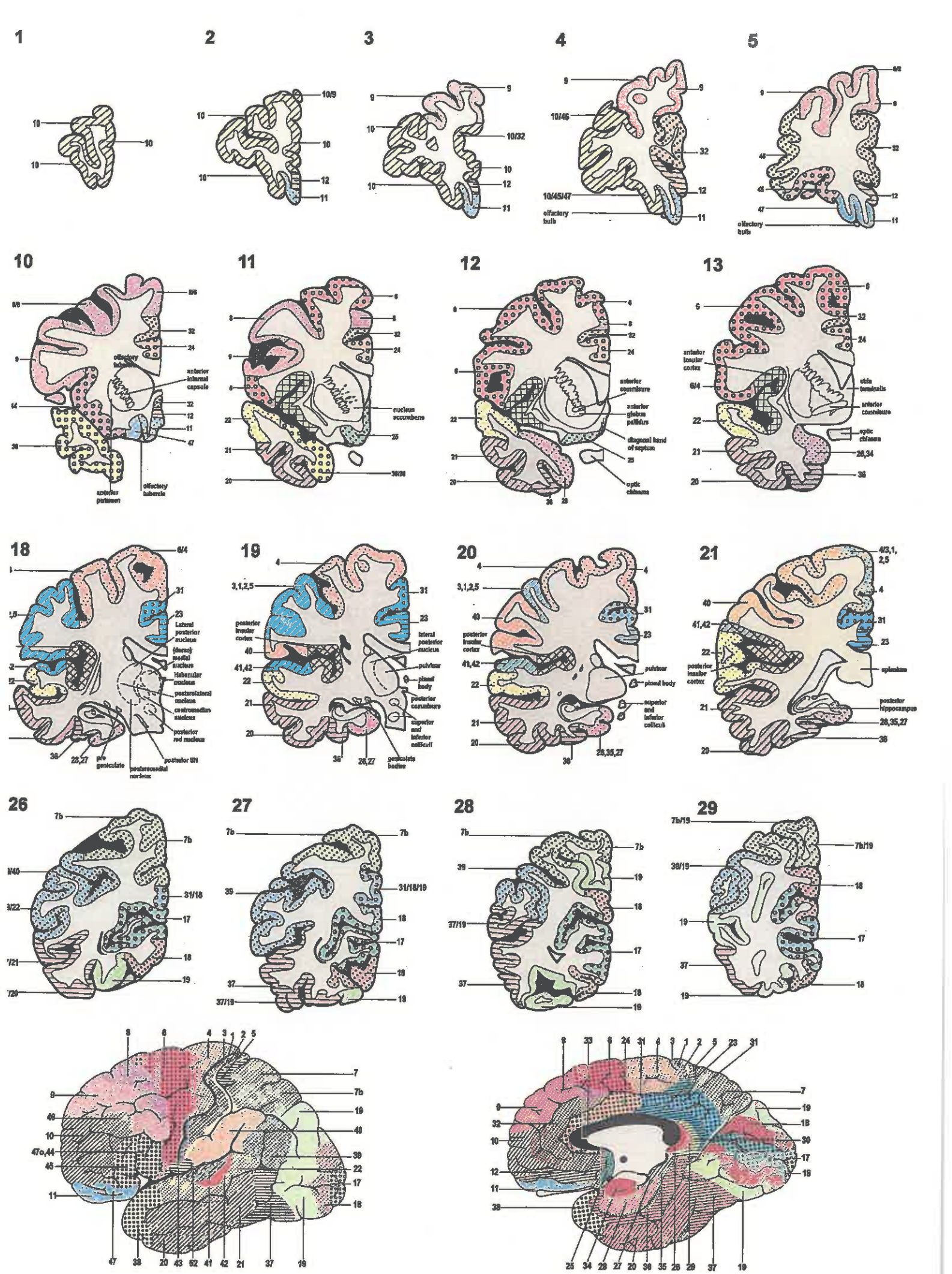
1
2
3
4
5
10
10/9
10/32
10/46
10/45/47
olfactory bulb
10
11
12
13
anterior internal capsule
olfactory tubercle
nucleus accumbens
anterior commissure
anterior globus pallidus
diagonal band of septum
optic chiasma
anterior insular cortex
stria terminalis
anterior commissure
optic chiasma
18
19
20
21
Lateral posterior nucleus
(dorso) medial nucleus
Habenular nucleus
posterolateral nucleus
centromedian nucleus
posterior red nucleus
pre geniculate
posteromedial nucleus
posterior SN
posterior insular cortex
lateral posterior nucleus
pulvinar
pineal body
posterior commissure
superior and inferior colliculi
geniculate bodies
pulvinar
pineal body
superior and inferior colliculi
posterior insular cortex
splenium
posterior hippocampus
26
27
28
29
31/18
31/18/19
37/19
7b/19
39/19
47o,44